

Jedini pokazatelj mogućih uzroka pojave Down sindroma su statistički podaci.

S obzirom da ne postoji pouzdano i dokazano saznanje pod kojim uslovima i zašto nastaje Down sindrom, ne postoji ni pouzdan način preventive njegove pojave.

## Prenatalna dijagnostika - ukratko

Postoje neagresivne i agresivne metode prenatalne dijagnostike po majku i plod.

### Neagresivne metode

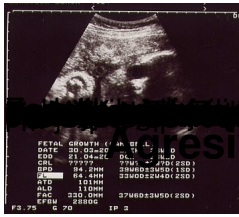
su direktna upotreba ultrazvuk, kojom se već rano mogu otkriti mnoge anomalije, i indirektna upotreba ultrazvuka čijm nalazom se može posumnjati na postojanje hromozomopatije. Vrednost i verodostojnost neagresivnih metoda otkrivanja hromozomopatije zavisi od iskustva onih lica koja rade test i tehničkih uslova. Tačnost ovih metoda se kreće od 60% do 90%.

#### *Direktna upotreba ultrazvuka*

...služi često kao neagresivan način prenatalne dijagnostike. Ovom metodom se mogu uočiti razni simptomi na plodu kao što su: mikrocefalus ili hidrocefalus, ravan kciput, kratak vrat sa zadebljanjem vratne kože većim od 0,3 mm, pterygium colli, kraće kosti nadlaktice i podlaktice, srčana mana, dijafragmina hernija, "small for date", dvostruki mehurić ili "double bubble" simptom u crevima, stenoza ili atrezija izlaznog creva - anusa. Ukoliko se pojavi više simptoma istovremeno treba posumnjati na hromozomopatiju tri - 21. Tako i kod majke (oligohidramnion, polihidramnion) postoje ultrazvukom sumnjivi nalazi. Međutim, ni jedan od navedenih nalaza ne može poslužiti sigurnoj dijagnostici Down sindroma. To su samo nalazi koji upozoravaju na nuždu agresivnog zahvata za dokazivanje ne/postojanja hromozomopatije.

#### **Indirektna upotreba ultrazvuka**

...se koristi pri redovnoj kontroli majke i ploda i takođe pri vršenju svih agresivnih metoda radi praćenja i pozicioniranja instrumenata.



### esivne metode su:

rana amniocinteza, metoda dobijanja korion frondoza, placencinteza, kordocinteza, fetoskopiju, preimplantacijsku prenatalnu dijagnostiku uz indirektnu upotrebu ultrazvuka.

### ***Rana amniocinteza***

... je zahvat koji se obavlja uz indirektnu upotrebu ultrazvuka obično između 14 i 18 nedelje trudnoće. Pri tome se uzima uzorak za prenatalnu dijagnozu ploda sa rizikom da nosi neku od naslednih bolesti, hromozomski ili genski poremećaj. Takođe se koristi i za uzimanje uzorka i dokazivanje moguće virusne zaraze ploda i određivanje nekih sastojaka u amniotskoj tečnosti (minerala, metabolita, alfa-feto proteina, hormona,...)

Pod kontrolom ultrazvuka i u sterilnim uslovima ulazi se u amniotski prostor iglom kojom se uzima uzorak a) plodove vode (10-20 ccm), b) komadić kože fetusa i c) izuzetno retko komadić nekog drugog organa ploda (jetre, bubrega). U vreme kada se radi rana amniocinteza (17 nedelja trudnoće) u plodovoj vodi se nalazi 98% tečnosti i oko 2% ćelija ploda (kože ili sluzi). Nakon određene ćelije iz uzorka biće kultivisane (klonirane), a iz njih će posle 8-24 dana biti stvoreno dovoljno ćelija- ćelijskih kolonija za potrebe najčešće hromozomske analize.

### ***Korion frondoza***

... omogućava vrlo rano ispitivanje ploda - već od 8 do 12 nedelje od začeća ploda. Zbog svoje agresivnosti se retko primenjuje mada prema usmenim uverenjima Brambatti i Simoni već 1983 tvrde da nije većeg rizika po majku i plod od amniocinteze.

### ***Kordocinteza***

... služi u dijagnostičke i terapijske svrhe i to ne pre 20 nedelje trudnoće. Pod stalnom kontrolom ultrazvuka ulazi se iglom u krvni sud pupčane vrpce i uzima krv fetusa za mnogobrojna ispitivanja. Ponekada se tim putem plodu daje lek - venoznim putem ili transfuzija.

### ***Placentocinteza***

..u rukama dobrih stručnjaka daje dobre rezultate.

### ***Predimplantacijska prenatalna dijagnostika***

... je metoda kojom se, pre nego što je oplođeno jajašce smešteno i nidirano u matericu (kada zametak ima samo 8 ćelija) uzima od zametka jedna omnipotentna ćelija od koje se kloniranjem može dobiti mnogo istovrsnih ćelija za genetičko ispitivanje. Preostalih 7 ćelija, ukoliko je nalaz isključio bolesti, uvede u matericu (cavum uteri) gde nastavlja normalnu deobu, nadoknađujući izgubljenju ćeliju. Do sada rođena deca, ispitana predimplantacijskom metodom, bila su normalne telesne mase i neoštećena obavljenom prenatalnom dijagnozom.

Budući roditelji moraju biti detaljno informisani o metodama prenatalne dijagnostike, a ukoliko se pojavi rizik od Down sindroma, u dogovoru sa genetičarima genetskog savetovališta izabraće se najmanje agresivna metoda ispitivanja ploda.

## **Epidemiologija**

Učestanost Down sindroma novorođene dece se ne razlikuje mnogo kod različitih populacija, rasa, naroda ,...

Kada je citogenetičko ispitivanje omogućilo ispitivanje vrlo rano pobačenih plodova saznalo se da je samo 1 od 150 zametaka sa Down sindromom sposoban i vitalan za život nakon rođenja. Prenatalnom dijagnostikom izvedenom u 16 nedelji trudnoće, utvrđeno je da su plodovi sa Down sindromom živorođeni u 70% slučajeva (za razliku od trisomije 18- Edwardsov sindrom, gde je živorođeno samo 32%). Zametci sa Down sindromom se spontano pobaćuju jako rano, u prvom tromesečju.

Nažalost, čak 60% dece sa Down sindromom rodile su mlade majke, a tek negde oko 30% majke starosti iznad 35 godina. Ova statistička činjenica se objašnjava i time da se plodovi sa Down sindromom kod mladih majki vrlo retko otkriju na vreme, jer po našim zakonima žene imaju pravo na prenatalnu kariotipsku dijagnostiku ploda tek sa navršениh 35 godina starosti. Mlade majke većinom rađaju bez citogenetičke kontrole, pa i pored izvanrednih ultrazvučnih mogućnosti, često se dešava da se mlade majke ne kontrolišu misleći da je njihova trudnoća normalna. Takođe se dešava da i više različitih lekara samo kontrolnim ultrazvučnim pregledom ne ustanovi neobičnosti u razvoju ploda

Ne znamo tačno zašto se pojavljuje Down sindrom. Ovo ga čini različitim od ostalih genetskih

poremećaja čije pojavljivanje može da se prati kroz porodicu.

Down sindrom može da se prati kroz porodicu u manje od 1% ljudi sa ovim uslovom. Ovi ljudi imaju redak slučaj translokacije.

**Vrlo je neuobičajeno da roditelji imaju više od jednog deteta sa Down sindromom, ili rođaci tih roditelja.**